

# TÜRK AKCİĞER KANSERİ DERNEĞİ OLGU TARTIŞMASI TOPLANTISI

DR.ŞÜKRÜ DİLEGE,KOÇ ÜNİVERSİTESİ TIP FAKÜLTESİ

DR.YUSUF BAYRAK, AMERİKAN HASTANESİ

17 NİSAN 2012

# H.O.Ö.

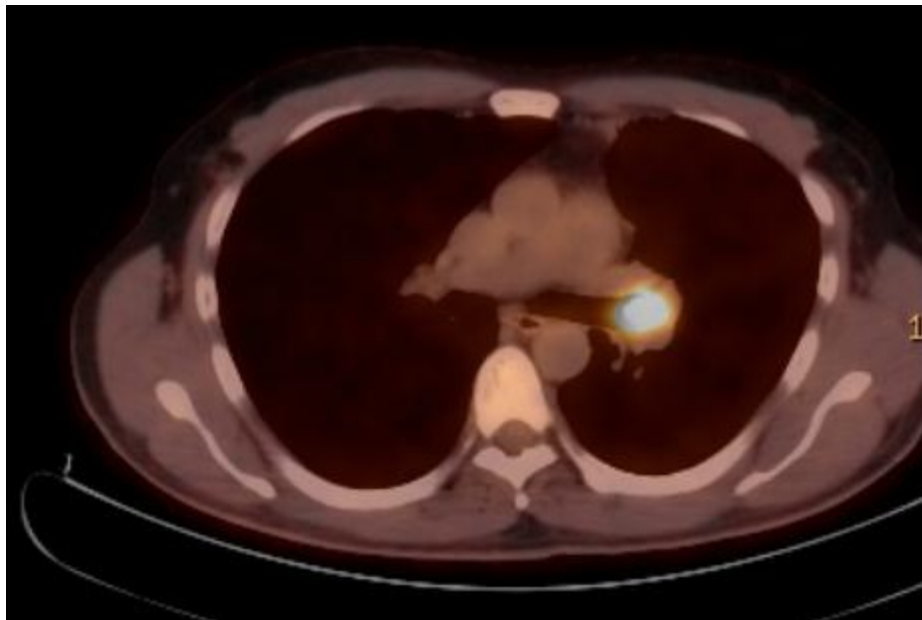
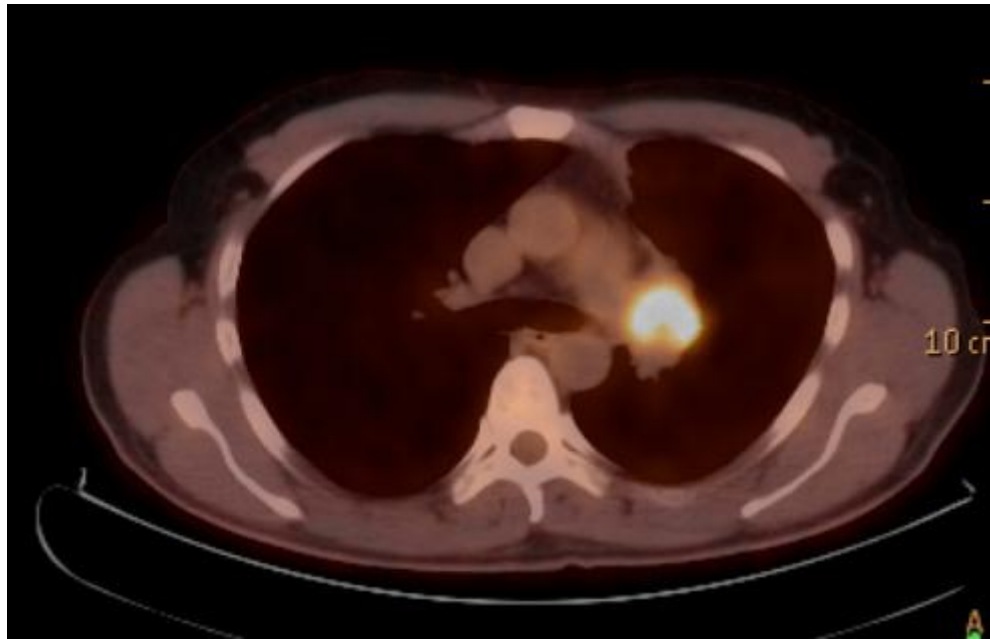
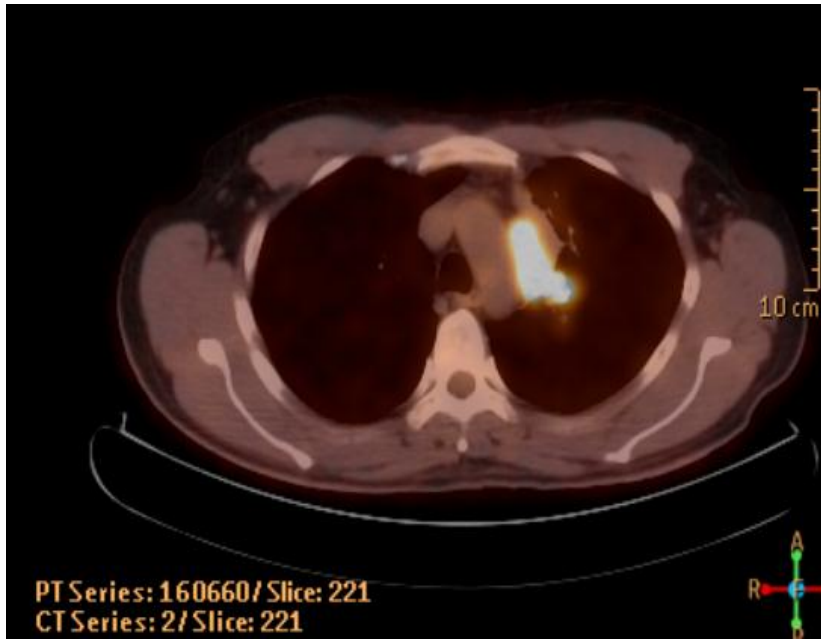103242

- 41 yaşında erkek
- Ses kısıklığı, öksürük, balgam çıkarmada zorluk
- Sol vokal kord paralizi, Bekle-gör, Reflü tedavisi,
- 30 paket/yıl sigara, 4 kez anal fistül ameliyatı
- PA grafisinde sol santral kitle, sol hemidiafragmada elevasyon
- Toraks BT: sol akciğer üst lobda kitle, sekonder karina invazyonu, aortopulmoner pencerede tutulum
- **Bronkoskopi:** Sol üst lob ve alt lob içinde endobronşial lezyon, KHDAK

# H.O.Ö.

## 103242

- **PET-BT** (27 Ocak 2010): Sol ana bronş distalinden başlayarak yukarıya doğru sekonder karinayı invaze eden sol üst lob anterior segmentte yerleşimli büyük çaplı kitlesel hipermetabolik (SUV max: 11.4) lezyon görülmektedir.
- Lezyon kranialinde apekse segmente doğru izlenen infiltrasyon odakları göstermektedir. Apikoposterior segmentte fokal ikinci bir hipermetabolik (SUV max: 2.5) lezyon izlenmektedir. Sekonder karinada superiora doğru yerleşimli olarak tanımlanan kitlenin inferiora doğru bir kısmının, alt lob superior segmente de uzanım gösterdiği dikkati çekmektedir.



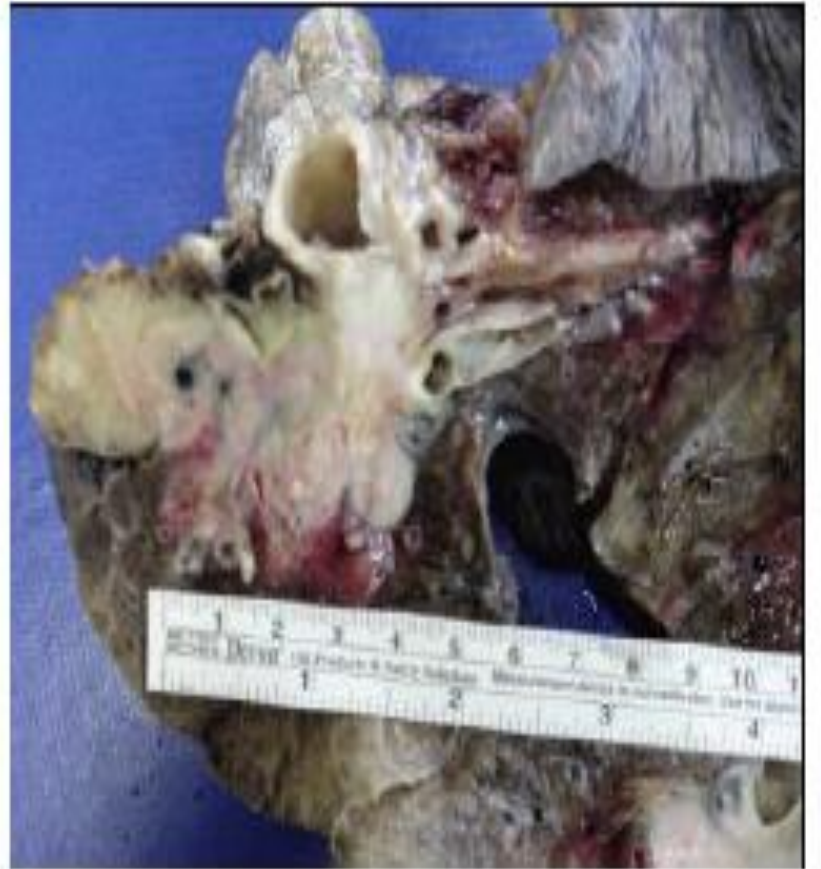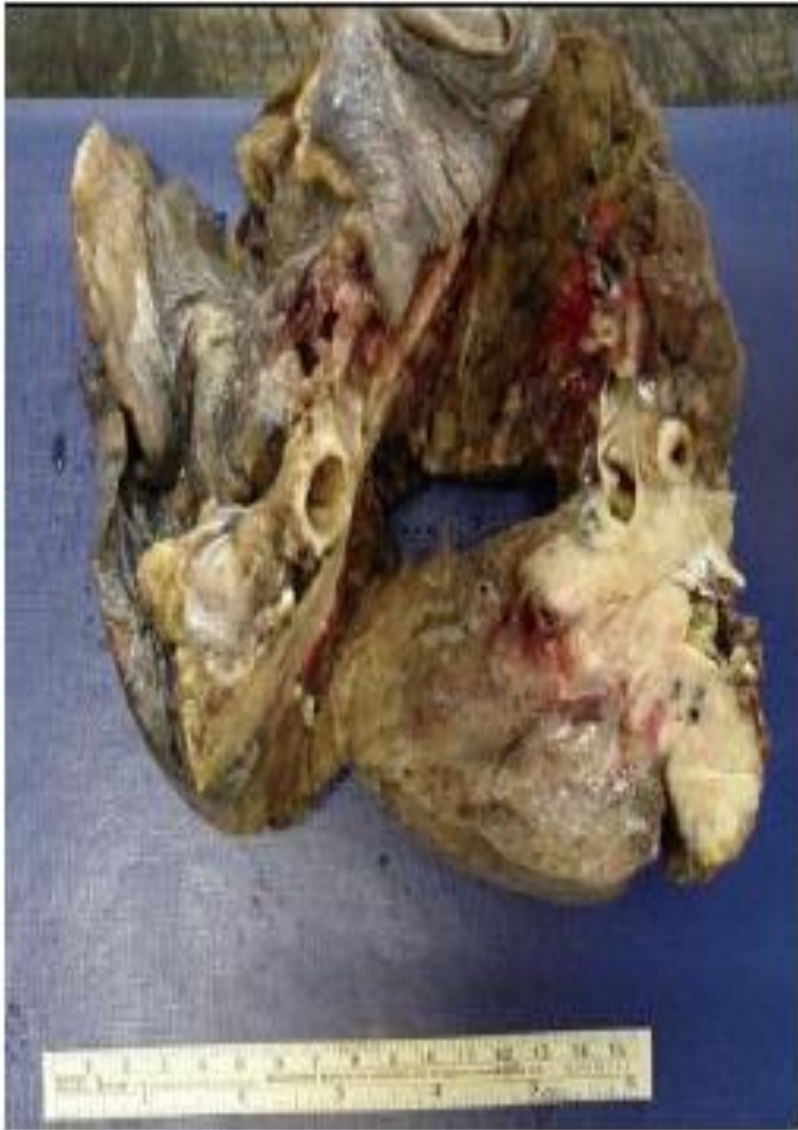# H.O.Ö. 103242

- **Beyin MR** (28 Ocak 2010): metastaz saptanmadı

# H.O.Ö.

103242

- **Ameliyat (3 Şubat 2010):** Mediastinoskopi, 4R,7 ve 4L nolu lenf nodlarında metastaz yok, torakotomi ile intraperikardial pnömonektomi, bronş cerrahi sınırı negatif, mediastinal lenf nodu disseksiyonu
- **2.Ameliyat (12 Şubat 2010):** KBB ekibince sol tiroplastisi



AKCİĞER; SOL; PNÖMONEKTOMİ:  
TÜMÖR TİPİ : ADENOKARSİNOM - SOLID VE ASİNER PATERN  
HISTOLOJİK GRADE: AZ DİFERANSİYE  
TÜMÖR YERLEŞİMİ : SANTRAL  
TÜMÖRÜN EN BÜYÜK ÇAPI: 6 X 4 X 3 cm.  
LENFATİK/VASKÜLER BOŞLUK İNVAZYONU : MEVCUT.  
PULMONER VENA LOB DALLARINDA İNVAZYON: MEVCUT.  
PERİNÖRAL İNVAZYON : GÖRÜLMEDİ.  
ANA BRONŞ : TÜMÖR MEVCUT.  
BRONŞ CERRAHİ SINIRI : İNVAZİV YA DA İN SITU KARSİNOM GÖRÜLMEDİ.  
PLEVRA;VİSERAL PLEVRA İNVAZYONU:  
PLEVRA ELASTİK TABAKASINI GEÇEN TÜMÖR (P1): MEVCUT.  
PLEVRA YÜZEYİNE AÇILAN TÜMÖR (P2): MEVCUT.  
İN SITU KARSİNOM : GÖRÜLMEDİ.

NON-NEOPLASTİK AKCİĞER: ENDOJEN LİPID PNÖMONİSİ (OBSTRÜKSİYON PNÖMONİSİ),  
PARSİYEL ATELEKTAZİ, AMFİZEM, PULMONER HİPERTANSİF VASKÜLOPATİ BULGULARI.

LENF DÜĞÜMLERİ;

- N1 BÖLGESİ:

- 10 (HILAR) : 3 LENF DÜĞÜMÜNDE METASTAZ.
- 11 (INTERLOBAR): 3 LENF DÜĞÜMÜNDE HİPERPLAZİ VE ANTRAKOZİS.
- 12 (LOBAR) : 7 LENF DÜĞÜMÜNDE HİPERPLAZİ VE ANTRAKOZİS.

- N2 BÖLGESİ:

- 4 (ALT PARATRAKEAL): 2 LENF DÜĞÜMÜNDE HİPERPLAZİ VE ANTRAKOZİS.
- 7 (SUBKARİNAL) : 3 LENF DÜĞÜMÜNDE HİPERPLAZİ VE ANTRAKOZİS.
- 9 (PULMONER L.): 1 LENF DÜĞÜMÜNDE HİPERPLAZİ VE ANTRAKOZİS.

- METASTAZLI LENF DÜĞÜMLERİNDE EKSTRANODAL İNVAZYON: MEVCUT.

EVRELENDİRME: pT3 pN1 M\_\_

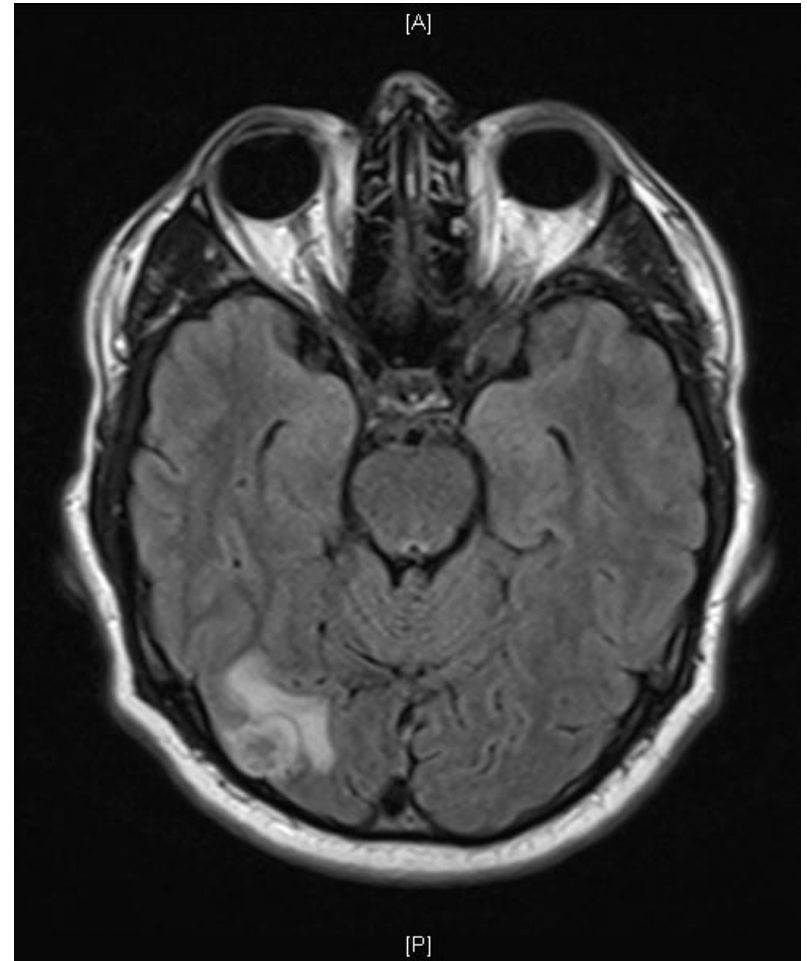
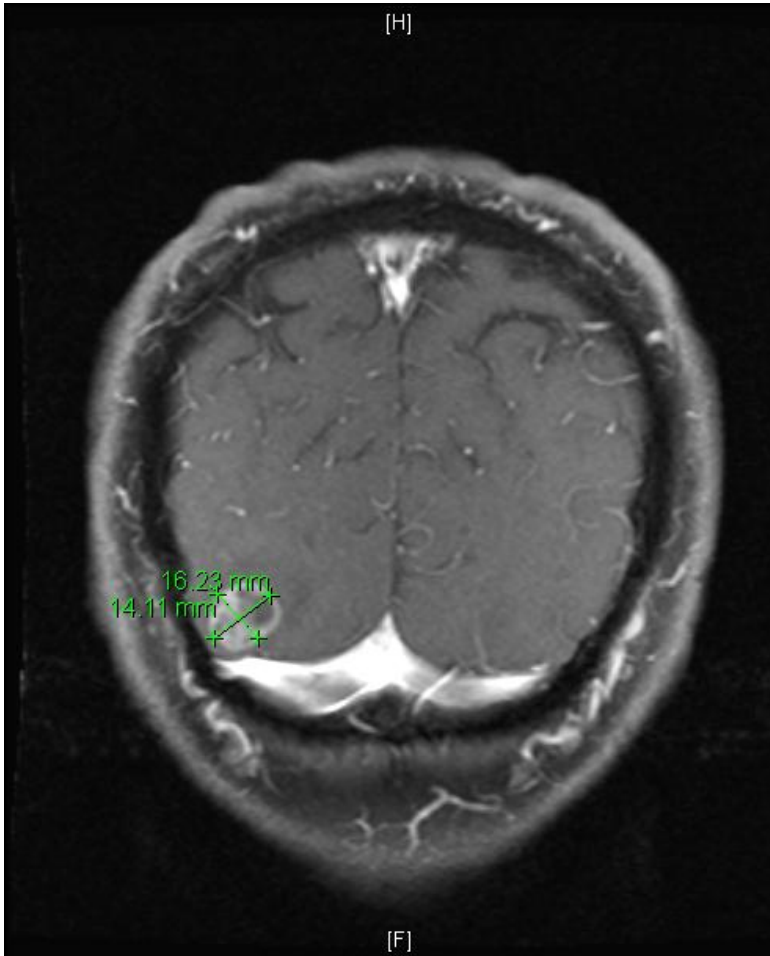
ICD-O : M8140/3-C34.0



- Konsey kararı: Adjuvan kemoradyoterapi
- **Mart – Mayıs 2010:** 4 tur Cisplatin 75 mg/m<sup>2</sup>, Navelbin 30 mg/m<sup>2</sup>
- **31 Mayıs-9 Temmuz 2010:** Hiler ve aortaya temas eden alana 60 Gy RT
- **PET-BT (Ekim 2010):** sağ sürrenalde metastazla uyumlu kitle (batın MR ile verifiye edildi)
- 29 Kasım 2010: laparoskopik sağ adrenalektomi

- 20 Aralık 2010: Alimta ve Carboplatin AUC6
- 6 tur Nisan 2011'de bitti
- PET-BT (Ağustos 2011):yeni lezyon saptanmadı
- Beyin MR(Ağustos 2011):Sağ oksipital lobda lateral kortikal yerleşimli metastaz ile uyumlu lezyon.

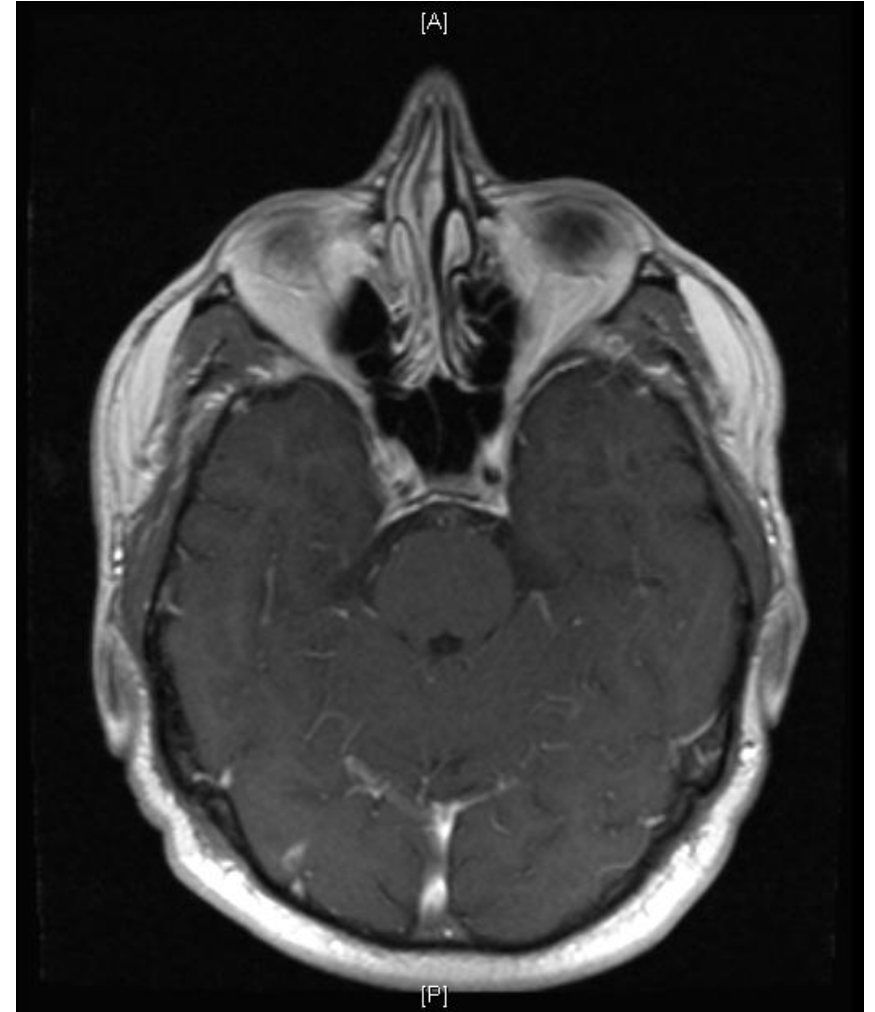
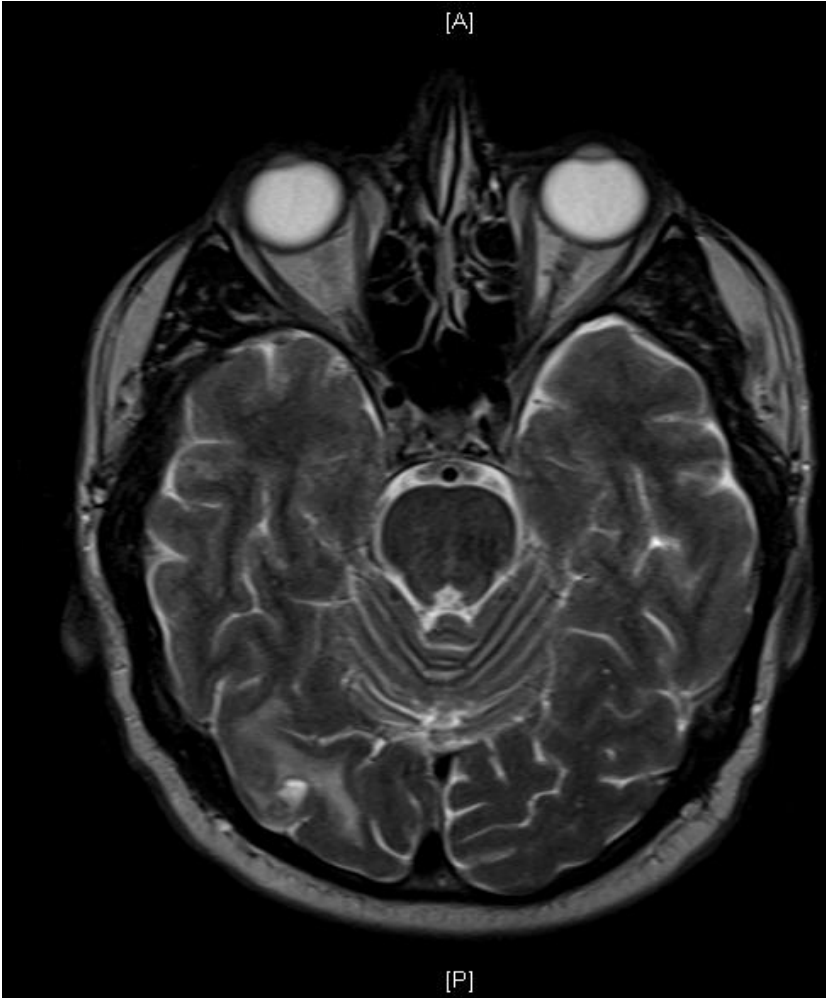# Ağustos 2011



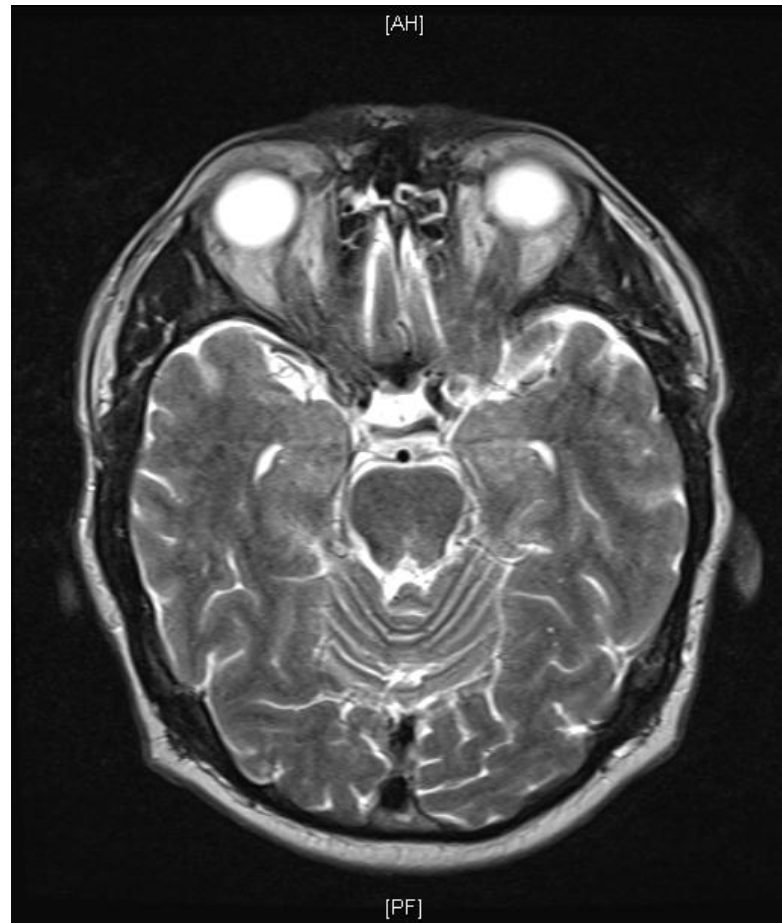
# Gamma knife sonrası

Ekim 2011

Ocak 2012



# Nisan 2012



# Özet

- 41 yaş
- N2(-),kapsül invazyonlu N1
- Kemoterapi sonrası sürrenal ve beyin metastazları