

# Vaka Tartışması

**Dr. Samed RAHATLI**

**14 Ocak 2014**

**Başkent Üniversitesi Tıbbi Onkoloji**

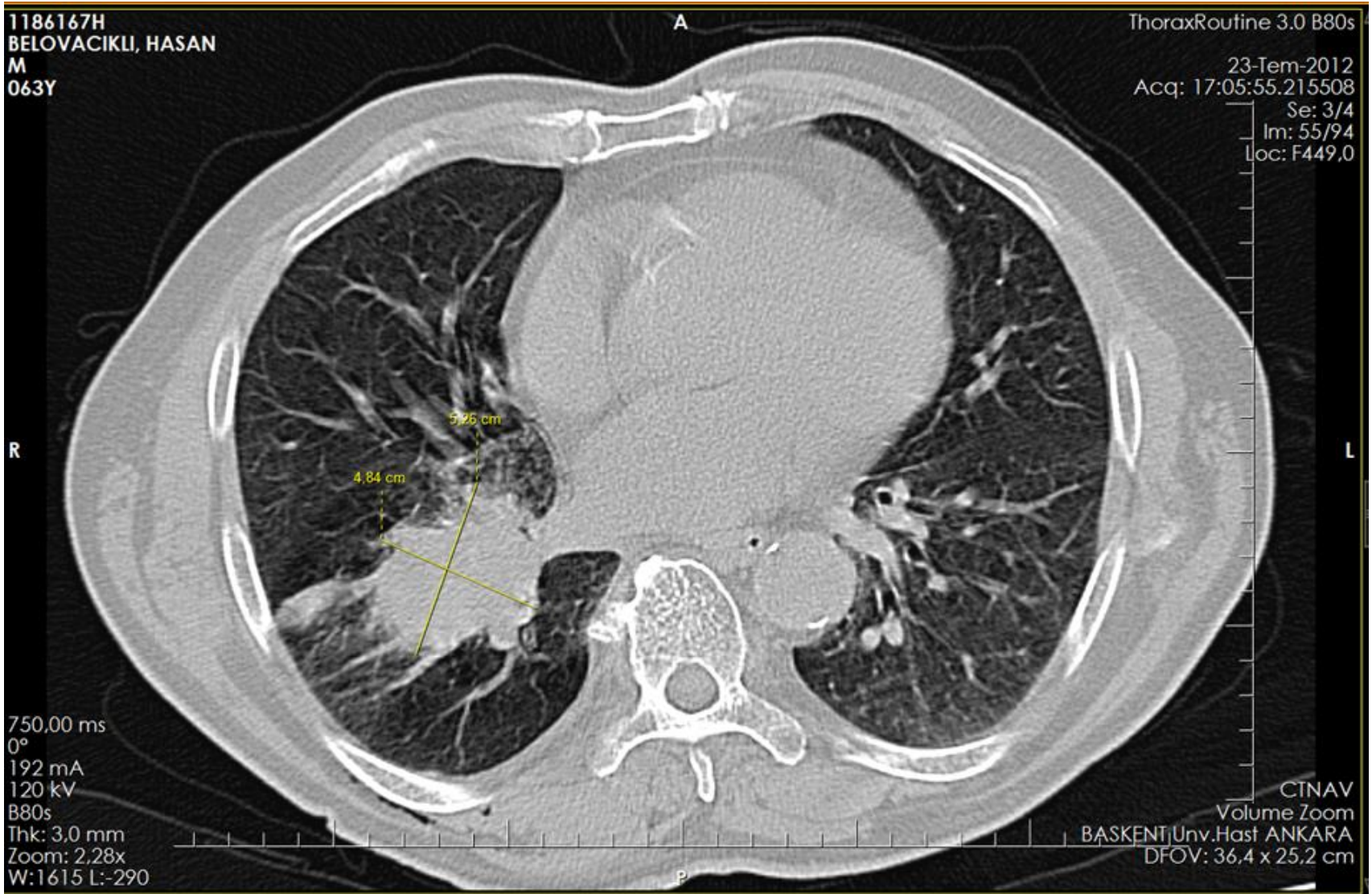
# Klinik Öykü

- **64 yaş erkek**
- **80 paket/yıl sigara**
- **Tip 2 DM: Metformin ile regüle**
- **ECOG PS: 0**

# Klinik Öykü

- Yaklaşık 6-7 aydır gece terlemesi ve öksürük
- Temmuz 2012 Toraks BT: “Sağ akciğerde 29x55 mm çaplı pulmoner arter ve ana bronşa invazyon göstermeyen malign kitle lezyonu”

# Temmuz 2012



# Temmuz 2012

BELOVACIKLI HASAN  
M 03/04/1949  
ID: 1197476H  
Acc: 25778853

Kontrast  
A

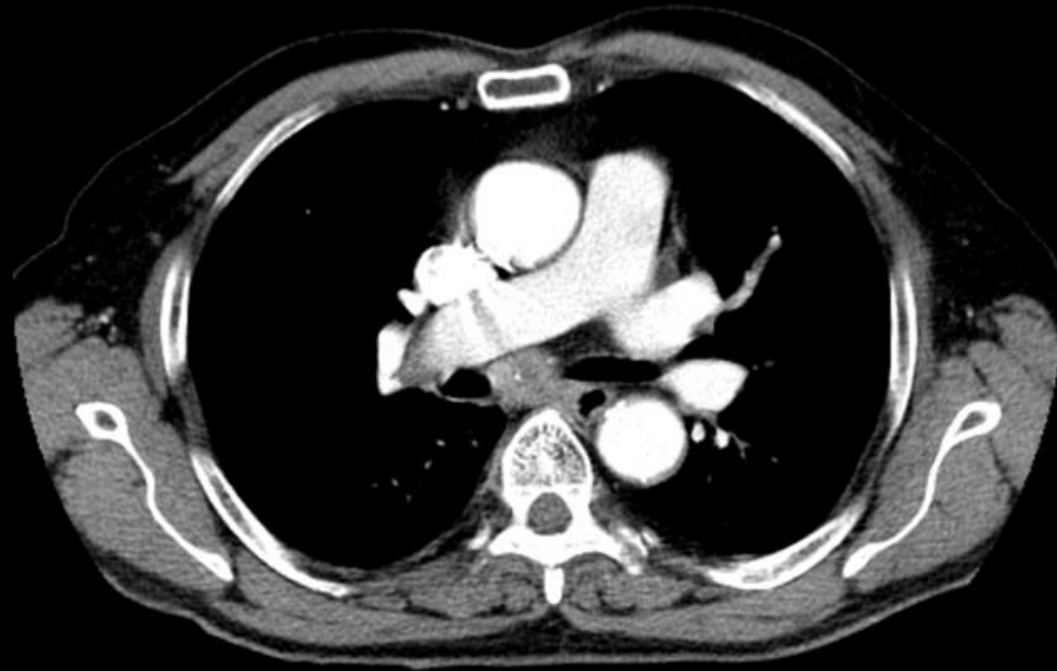
Baskent Univ. Seyhan Hastanesi  
Ref: UNKNOWN\*UNKNOWN / Perf:  
Study date: 09/07/2012  
Study time: 16:16:09

50  
R



X/Y: 393/171  
W300 / C50  
KV: 120  
ma:138  
Slice pos: -157.8 ST: 5.0mm

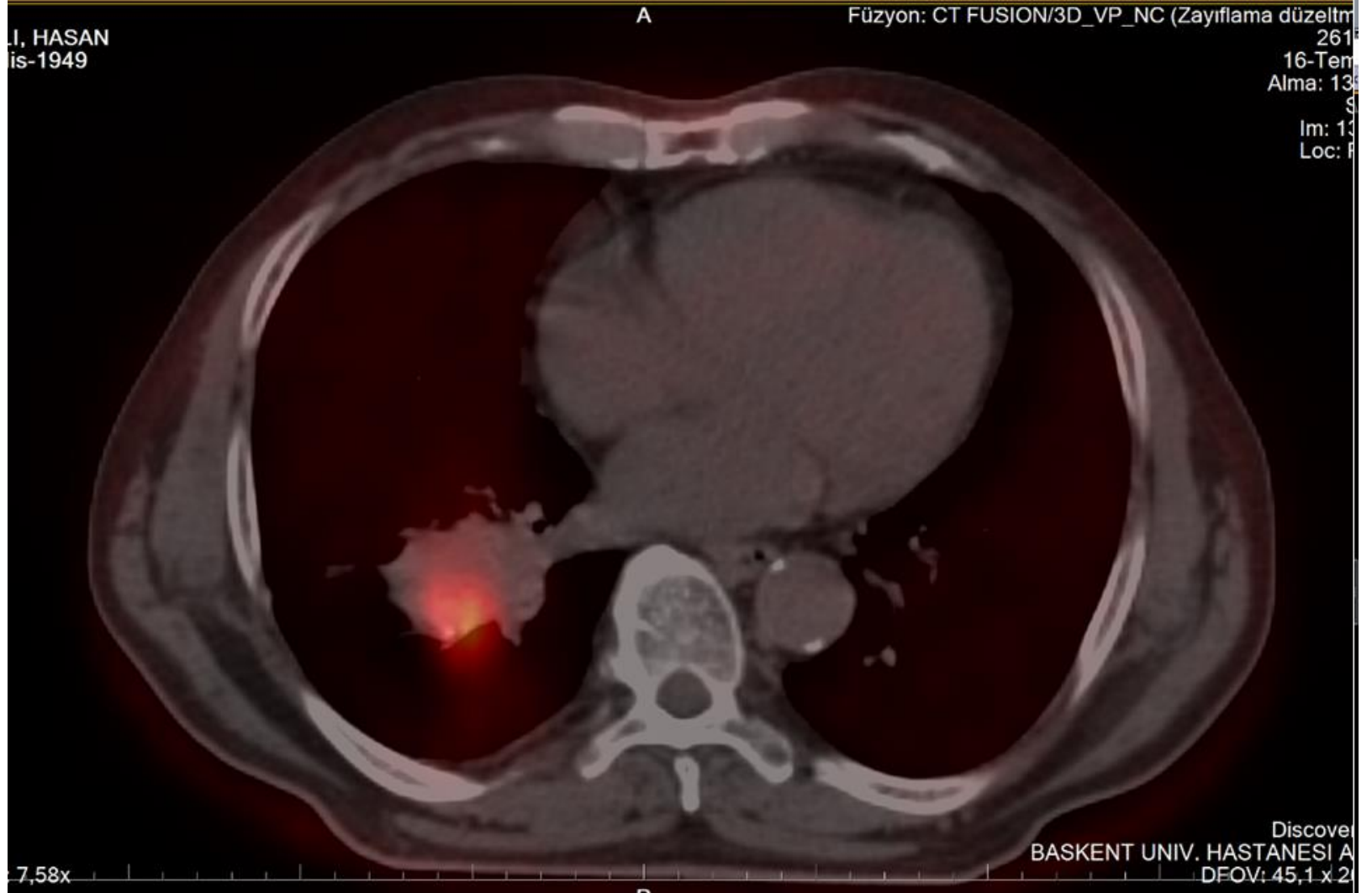
Position: HFS  
2 IMA 30  
Zoom factor: x1.64



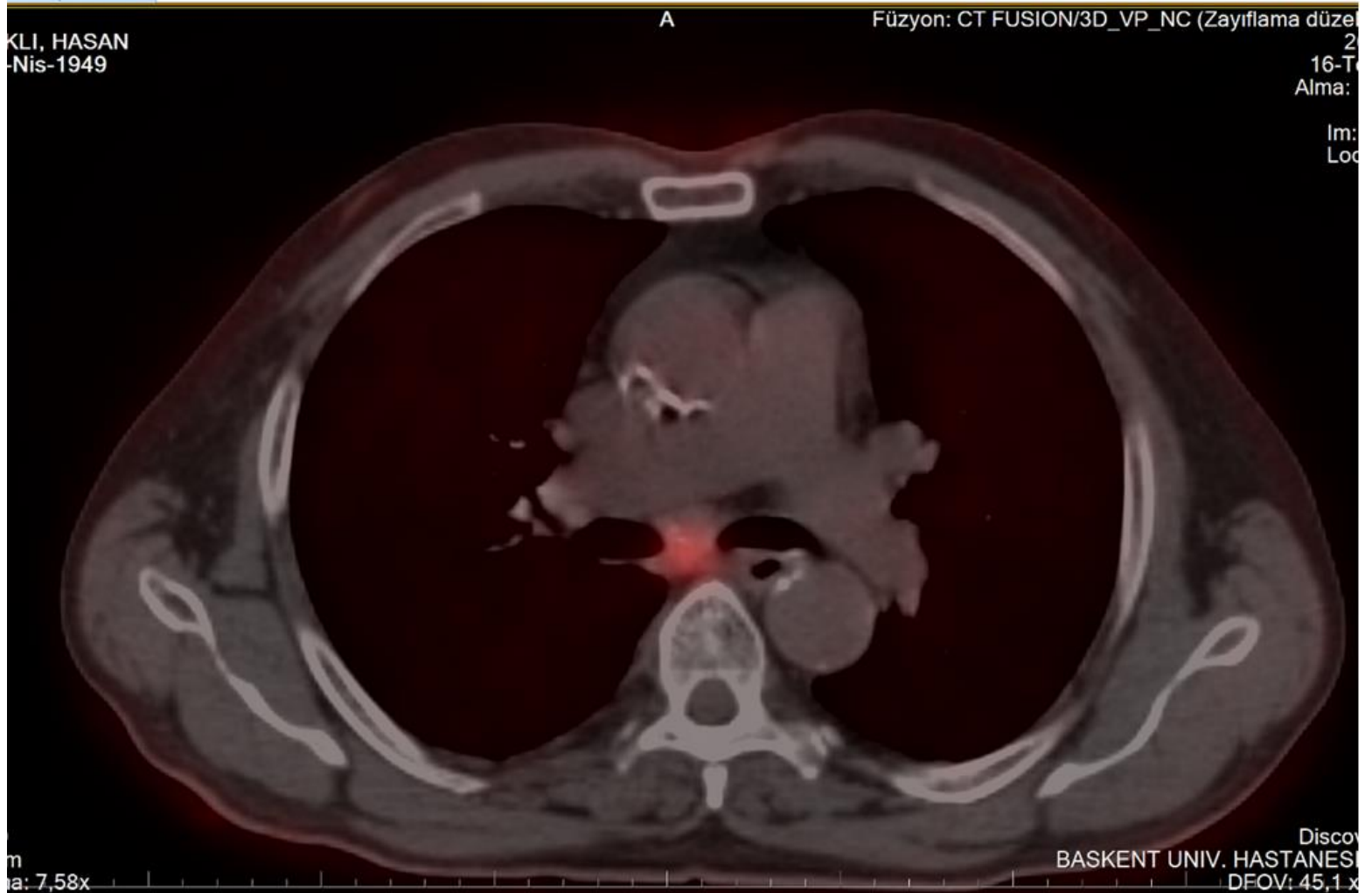
# PET-BT

- "Sağ akciğerdeki kitlede artmış aktivite tutulumu ve mediastende subkarinal öncelikle metastatik olduğu düşünülen lenf nodları" saptanmış.
- Kranial MRG de metastaz bulgusu yok

# PET-CT (Temmuz 2012)



# PET-CT (Temmuz 2012)





# Patoloji

- **Transtorasik bx : Skuamöz hücreli karsinom**
- **Subkarinal lenf nodu ince iğne aspirasyon karsinom metastazı**
- **T3N2M0**

# Bundan sonra yapılması gereken?

64 yaş

Erkek

Smoker

Skuamöz

PS 0

Evre IIIA

**1) Cerrahi**

**2) Kemoterapi**

**3) Radyoterapi**

**4) Kemoradyoterapi**

# Hangi Kemoterapi?

64 yař

Erkek

Smoker

Skvamöz

PS 0

Evre IIIA

**1) Cisplatin/Gemcitabine**

**2) Cisplatin/Vinorelbine**

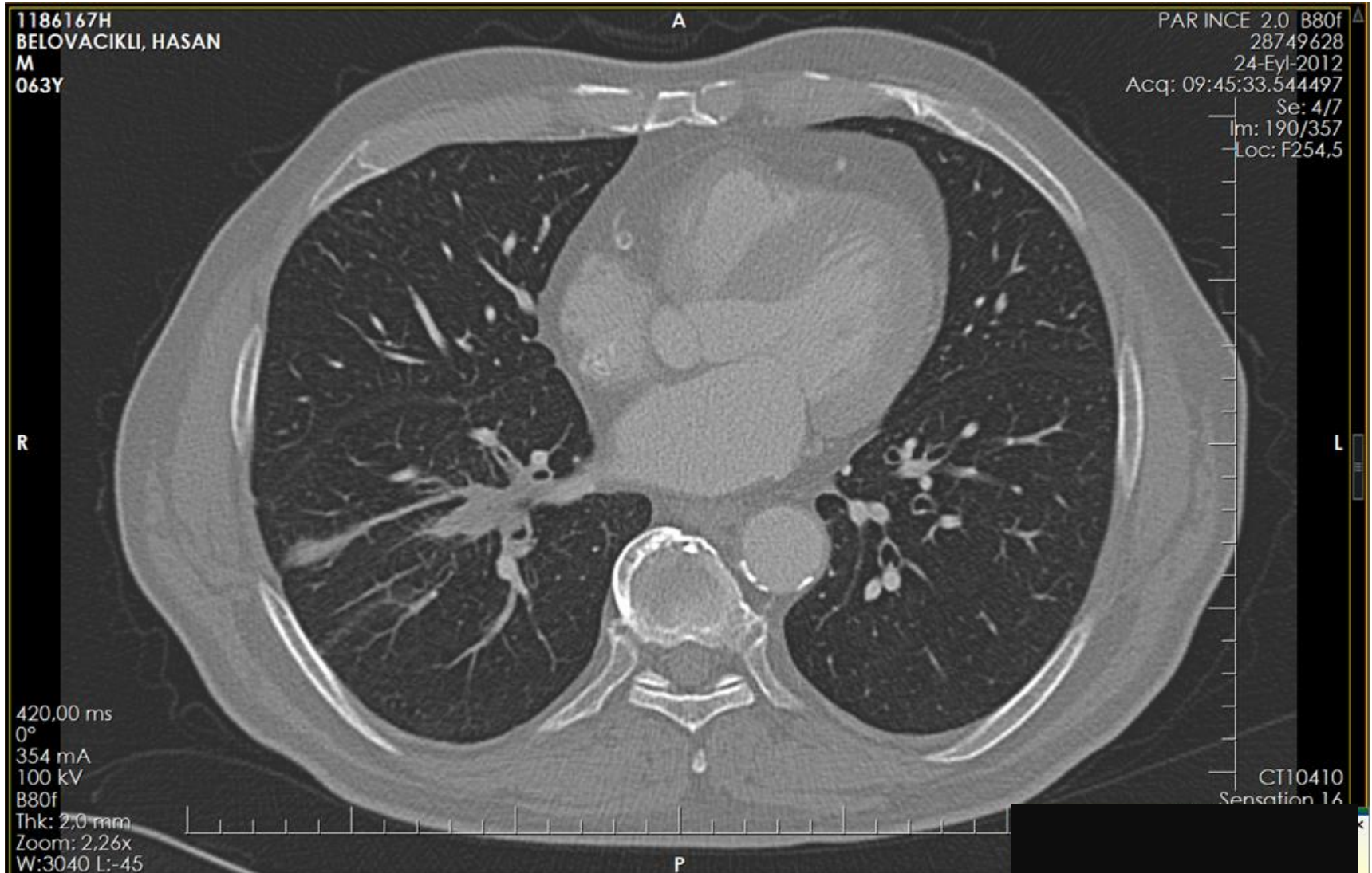
**3) Cisplatin/Docetaxel**

**4) Carboplatin/Paclitaxel**

**5) Cisplatin/Pemetrexed**

- **3 kūr Gernsitabin-Sisplatin**

# Eylül 2012



# Takip

- Kasım 2012 Cerrahi-sağ alt lobektomi yapıldı.
- Patoloji:2, 7, 8, 9, 10 nolu lenf nodları 13 adet reaktif, 1 adet 7 nolu lenf nodunda metastatik karsinom.
- Akciğerde rezidü tümör yok.

# Bundan sonra ne yapılmalı?

64 yaş

Erkek

Smoker

Skvamöz

PS 0

Evre IIIA

1) Kemoterapi

2) Kemoradyoterapi

3) Radyoterapi

4) İzlem

# Hangi Kemoterapi

64 yaşı

Erkek

Smoker

Skvamöz

PS 0

Evre IIIA

1) Cisplatin/Gemcitabine

2) Cisplatin/Vinorelbine

3) Cisplatin/Docetaxel

4) Carboplatin/Paclitaxel

5) Cisplatin/Pemetrexed



# Takip

- **3 kür Sisplatin Vinorelbin kemoterapisi**
- **RT aldı**
- **Son kontrol Kasım 2013 de remisyonunda izlemde**

- **2. vaka**

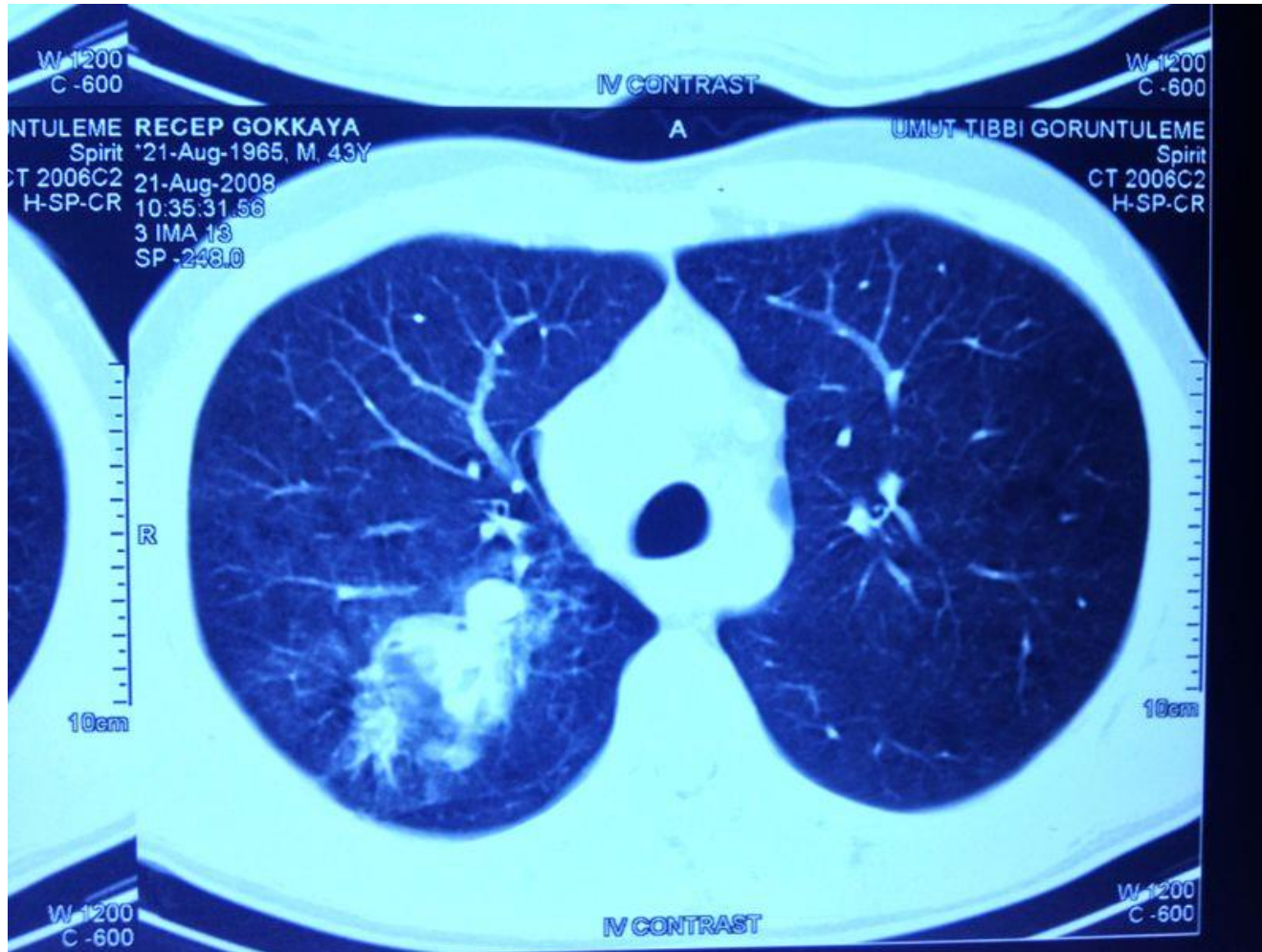# Klinik Öykü

- **48 yaş erkek**
- **30 paket/yıl sigara**
- **Bilinen hastalığı yok**
- **ECOG PS: 0**

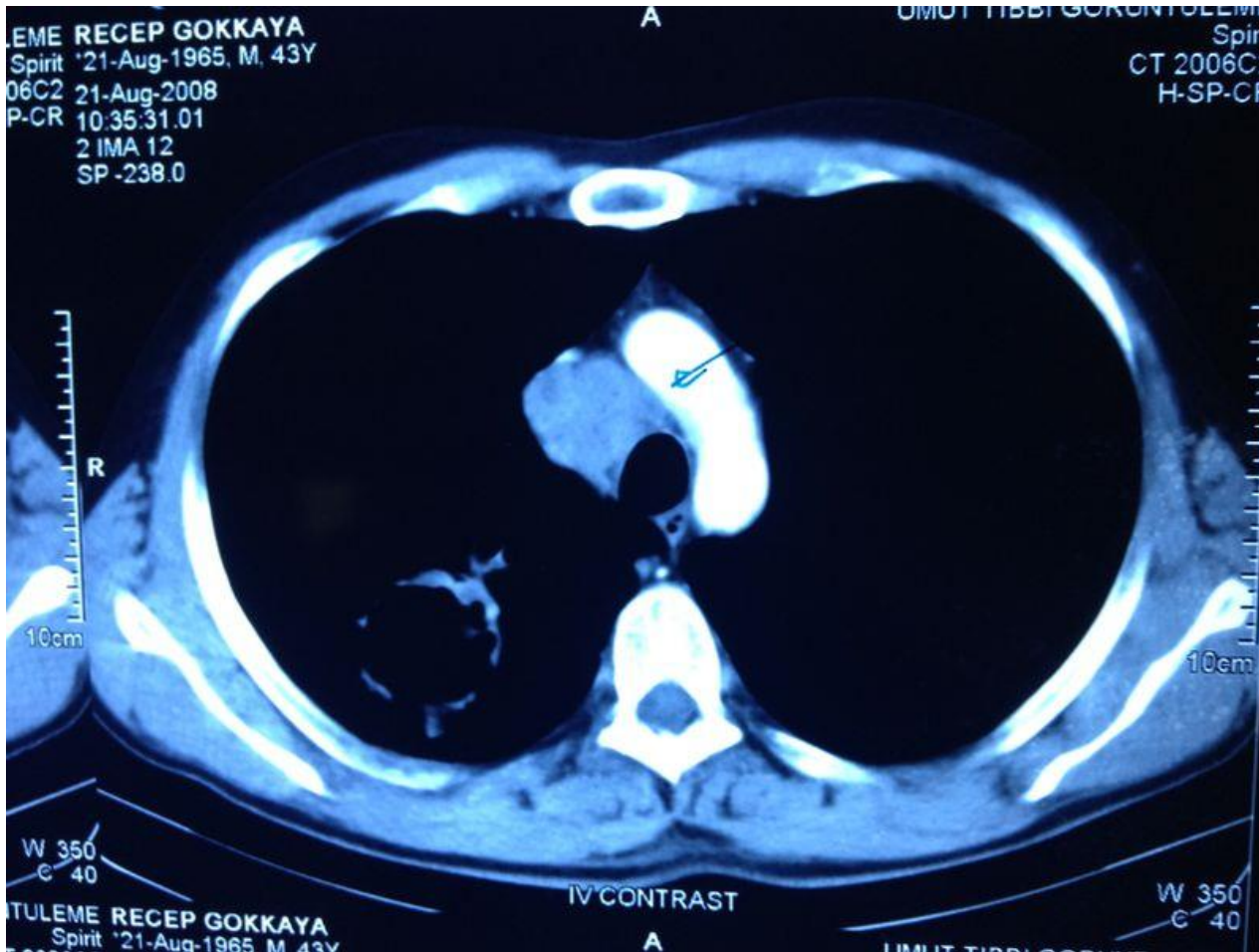
# Klinik Öykü

- Öksürük
- Eylül 2008 Toraks BT:
  - “Sağ paratrakeal boyutları 41x38 mm, prevasküler, paratrakeal ve subkarinal en büyüğü 1 cm çaplı multipl lenf nodları. Sağda hiler bölgede 22x18 mm lenfadenopati”
  - Sağ akciğer üst lob apikoposterior segmentte 6.5x5.8 cm, içerisinde 4.3x3.5 cm boyutlarında kavitasyon

# Ağustos 2008



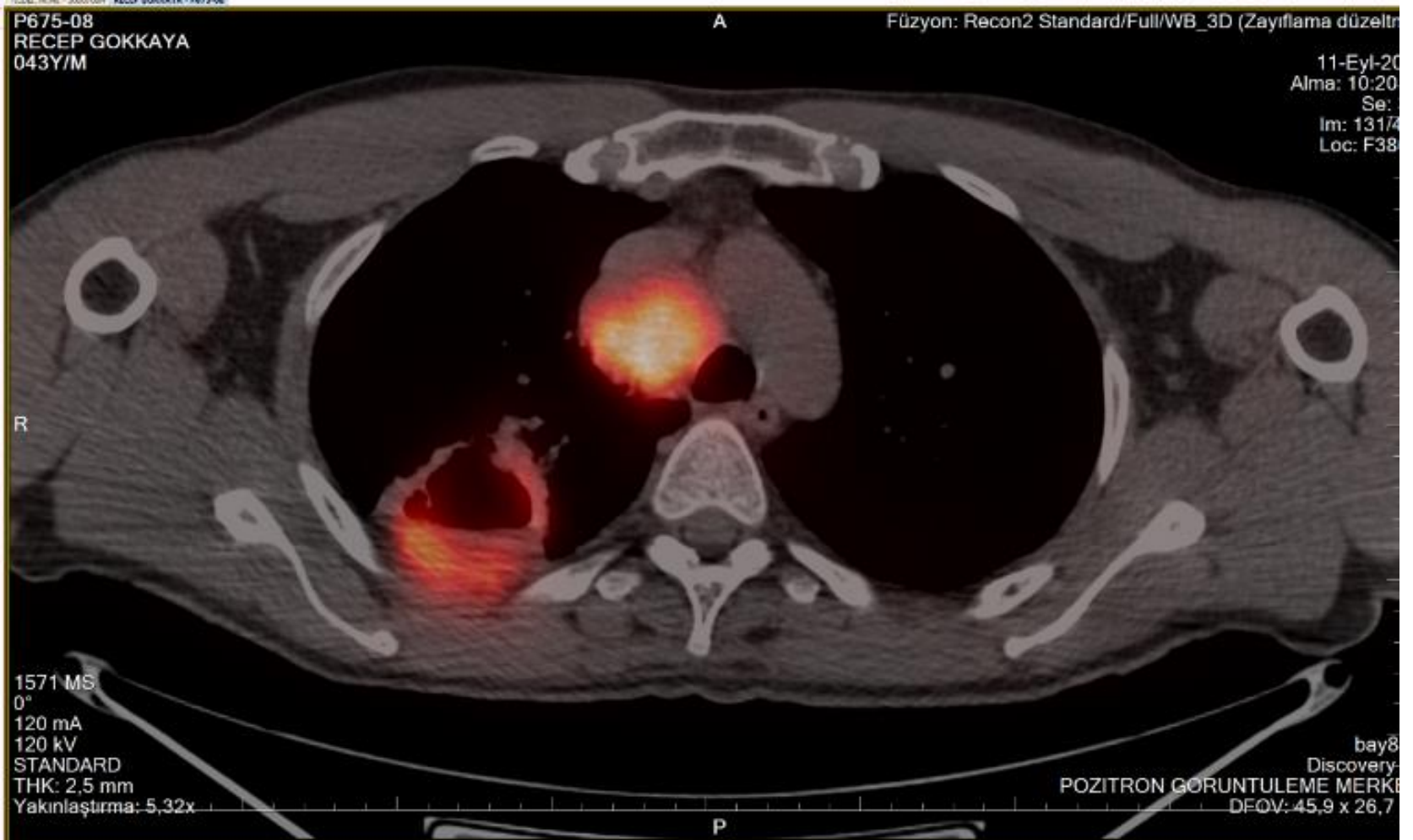# Ağustos 2008



# PET-CT

- “Mediastende sağ hiler, sağ paratrakeal,ve diğer multipl lenf bezlerini içine alan 6.5x5 cm kitle SUVmax 28.7, Akciğerde üst lob 6.2x6.1 cm ortası kaviter çevresinde patolojik tutulum olan kitle SUVmax 24.9”
- Kranial MRG de metastaz bulgusu yok

# PET-CT





# Takip

- **Transtorasik bx: Küçük hücreli dışı AC Ca**
- **T3N2M0**

# Bundan sonra yapılması gereken?

48 yaş

Erkek

Smoker

Adenokarsinom

ECOG PS 0

Evre IIIA

**1) Cerrahi**

**2) Kemoterapi**

**3) Radyoterapi**

**4) Kemoradyoterapi**

# Takip

- Eylül 2008 Cerrahi-sağ üst lobektomi yapıldı.
- Patoloji: Adenokarsinom 8x6x4 cm tümör 1 adet 4 nolu lenf nodunda karsinom metastazı
- T3N2M0

# Hangi kemoterapi?

48 yaşı

Erkek

Smoker

Adenokarsinom

PS 0

Evre IIIA

1) Cisplatin/Gemcitabine

2) Cisplatin/Vinorelbine

3) Cisplatin/Docetaxel

4) Carboplatin/Paclitaxel

5) Cisplatin/Pemetrexed

# Takip

- 4 kür Cisplatin/Vinorelbin

# RT için görüşleriniz?

48 yaş

Erkek

Smoker

Adenokarsinom

PS 0

Evre IIIA

1) RT

2) Haftalık Cisplatin+RT

3) Cisplatin/Docetaxel+RT

4) Carboplatin+RT

5) RT ye gerek yok

# Takip

- **RT aldı.**
- **Son kontrol Aralık 2013 de remisyonda izlemde.**