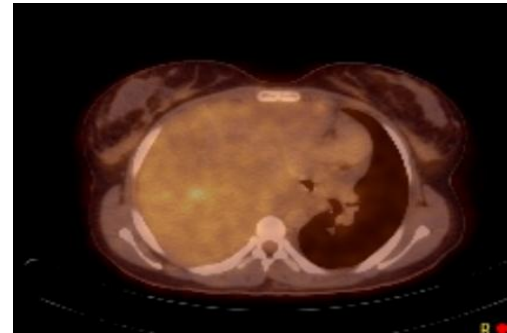
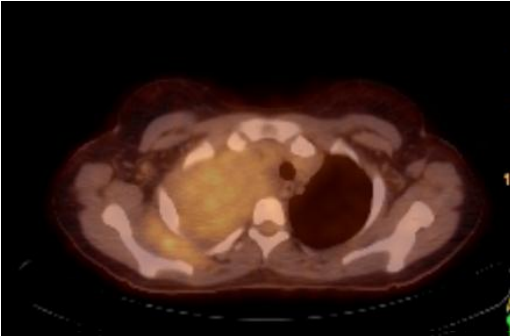


Olgu Sunumu

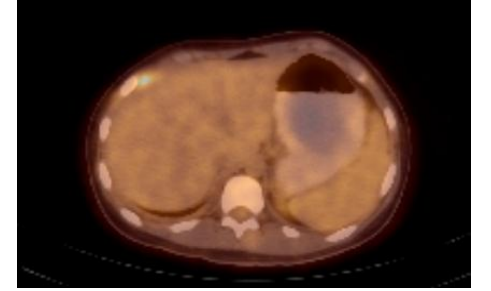
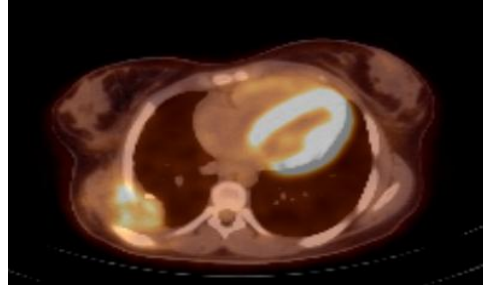
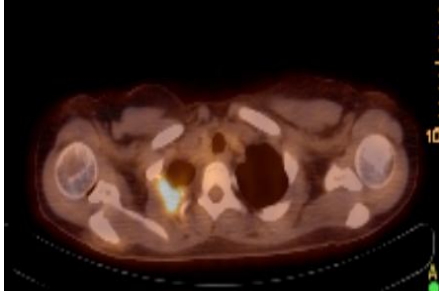
Dr Beyza ŐİRİN ÖZDEMİR
Akdeniz Üniversitesi Tıp Fakóltesi
Rasyasyon Onkoloji AD

- 14 Yaş, öğrenci
- Nefes darlığı, göğüs ağrısı, halsizlik
- **Toraks BT(3.10.2012-SDÜTF):** Sağ hemitoraksı tama yakın dolduran, yaklaşık 20x12x11cm boyutlarında, içerisinde yer yer vasküler yapılar seçilen kitle izlenmiştir (sarkom? Timolipom?).
- **PET-CT(4.10.2012-SDÜTF):** Sağ hemitoraksta koronal kesitte 23cm büyüklüğünde sınırları göğüs duvarında net ayırt edilemeyen sağ üst kottlarda yer yer litik lezyonlar oluşturan sağ subkapsüler kasa uzanan (SUVmax:4.40), yaygın atelektazinin eşlik ettiği (SUVmax:4.02) kitlesel lezyon gözlenmiştir. Alt loba 15cm'e ulaşan plevral mayi alanı(SUVmax:2.03) mevcuttur.



- **Sağ hemitoraks tru-cut bx (12.10.2012-SDÜTF):** İnflamatuvar myofibroblastik tümör, plevropulmoner blastom, pulmoner blastom'a ait olabilir. Ayırıcı tanı için 6 adet immünohistokimyasal boyama yapıldı (CD 34, Ki 67, SMA, Desmin, Vimentin, Pan CK)
- **OPERASYON PATOLOJİSİ (12.10.2012-SDÜTF):**
 - Toraks kitle eksizyonu; inflamatuvar myofibroblastik tümör, kemikte tm inv. Yok
 - Aspirasyon sıvısı benign sitoloji
 - 5-6 kotların total eksizyonu (tm yok)
 - 4. kot boyun kısmı cerrahi sınır; eksizyonel bx: Tm var, 1 adet rektif LN
 - 4. kot ant kostokondral bileşke cerrahi sınır: Tm yok
- **PATOLOJİ(3.12.2012-ANK.Çocuk HOEAH):** Low grade fibromiksoid sarkom, toraksta kitle, konsultasyon materyali.

- **PET-CT(10.12.2012-SDÜF):** Sağ 2. kosta posteriorunda yaklaşık 30mm yumuşak doku dansite alanı (SUV max:6.8) (rezidü?)Sağ 6-7. kosta düzeyinde göğüs duvarını ve subkapsüler bölgeyi dolduran , medialde parietel plevrayı mediale iten 70mm büyüklüğünde yumuşak doku lezyonu (SUVmax: 7.6) (rezidü?)



- Operasyon sonrası rezidü tümör olması nedeniyle hastaya 66Gy ERT uygulanmıştır (Low grade olması nedeniyle eş zamanlı KT planlanmadı).